Lane Medical Library

AUS DEM PATHOLOGISCHEN INSTITUT DER UNIVERSITÄT GÖTTINGEN
(VORSTAND: PROF. DR. GG. B. GRUBER).

1930

EKCHYMOSENÄHNLICHE RANULOME AM LUNGENFELL

INAUGURAL-DISSERTATION

ZUR

ERLANGUNG DER MEDIZINISCHEN DOKTORWÜRDE

DER

MEDIZINISCHEN FAKULTÄT

DER

UNIVERSITÄT GÖTTINGEN

VORGELEGT VON

GÜNTHER KOHLSCHÜTTER
AUS PEINE

VERLAGSBUCHHANDLUNG JULIUS SPRINGER IN BERLIN
1930

Referent: Prof. Dr. *Gg. B. Gruber.*

Sonderabdruck aus
Virchows Archiv für Pathologische Anatomie und Physiologie
Bd. 279, H. 1.

Bei Leichenöffnungen findet man sehr häufig am Lungenfell dunkelviolett bis blauschwarz gefärbte, teils größere, teils kleinere Flecke von verschiedener Ausdehnung und Gestalt, welche schon mit bloßem Auge gut von dem normalen Pleuragewebe zu unterscheiden sind. Es handelt sich dabei um kleine, blutgefüllte Höhlen, „Sugillationen" oder „Ekchymosen", wie sie hauptsächlich von gerichtsärztlicher Seite genannt werden. Ihr Erscheinen beruht auf passiver Hyperämie bei schweren akuten Stauungen, wie man sie beim Erstickungstode als sog. *Tardieu*sche Flecke, bei manchen Vergiftungen, bei akuten septischen Infektionen, bei „hämorrhagischen Diathesen" wahrnehmen kann. Große allgemeine Bedeutung kommt ihnen nicht zu; doch verdienen sie in gerichtsärztlicher Beziehung eine gewisse Beachtung.

Oft beobachtet man aber auch Erscheinungen an der visceralen Pleura, die in Form und Anordnung den Ekchymosen fast gleich sind und — wenig genau beachtet — wegen ihrer Braunfärbung meistens wahrscheinlich als ältere Blutungsherde angesehen werden. Im Schrifttum der Pathologie und der gerichtlichen Medizin ist darüber mit einer Ausnahme nichts zu finden. Es berichtet nämlich *Meixner* [1] kurz über Beobachtungen und Untersuchungen die er an solchen Bildungen des Lungenfells angestellt hat. Er meint, daß die von ihm beschriebenen Erscheinungen im allgemeinen wohl mit gewöhnlichen Ekchymosen verwechselt werden. *Meixners* Untersuchungen erstrecken sich lediglich auf die Beschreibung des makroskopischen und mikroskopischen Befundes. Über den Ursprung dieser kleinen Gefäßmale, ihr Wachstum und ihre Rückbildungsmöglichkeit, sowie ihre Bewertung wird nichts erwähnt.

[1] *Meixner, Karl:* Ekchymosenähnliche Flecke am Lungenfell. Z. ges. gerichtl. Med. **11**, H. 1.

An Hand einer Reihe aus den laufend anfallenden Sektionen des Pathologischen Instituts in Göttingen habe ich diese von *Meixner* entdeckten Veränderungen näher untersucht.

Makroskopisch sind die kleinen Fleckchen auf den ersten Blick zu erkennen. Niemals sieht man die violette bis blauschwarze Farbtönung, die man so oft bei den blutgefüllten kleinen Höhlen, den Ekchymosen, beobachten kann. Eine typische rötliche bis rotbraune Farbe ist all diesen Pleuramalen eigen. Ihre Größe schwankt zwischen 1—5 mm Länge und Breite, meist ist ihre Form rundlich oder länglich eiförmig, selten eckig. Oft liegen sie nur innerhalb kleiner auf wenig Quadratzentimeter begrenzter Stellen, selten sind sie auf die ganze Pleura verteilt. Ein Lieblingssitz ist die Nähe der Interlobärspalten, öfter findet man sie auch in den Zwischenlappenspalten selbst. Die einzelnen Fleckchen ordnen sich zuweilen wohl in Zügen, nie dagegen sah ich einen Zusammenfluß von 2 oder mehreren Fleckchen. Die Oberlappen sind wohl etwas seltener von diesen Erscheinungen betroffen als die unteren Lungenabschnitte. In mehreren Fällen sah ich makroskopisch deutlich, daß die Fleckchen sich über ihre Umgebung etwas erhoben; in den anderen Fällen war mit bloßem Auge nichts dergleichen nachweisbar.

Entsprechende Gewebsstückchen wurden nach Formalinhärtung in Paraffin eingebettet und in Schnitten sowohl senkrecht als parallel zur Pleura nach Färbung mit Hämatoxylin-Eosin, nach *van Giesons* Methode, ferner nach Elastica- und Eisenfärbungen untersucht; teilweise sind Reihenschnitte angefertigt worden.

Die *histologische Durchmusterung* ergab folgendes:

An den fraglichen Stellen der Pleura findet sich im Hämatoxylin-Eosin-Schnitt eine auffällige Anhäufung von Blutgefäßen in den oberflächlichsten Schichten. Man sieht dort alle Übergänge von dünnwandigen Capillaren über größere Gefäße bis zu solchen mit deutlicher Ausbildung der Media und einigen mit noch einer zweiten adventitiellen Zellschicht. An den Stellen der oberflächlichen Gefäßwucherung sind die Fasern des elastischen Bindegewebes dünner, hie und da ist von ihnen gar nichts mehr zu sehen. Die beetartige Vorwölbung, die makroskopisch bereits zum Teil nachweisbar war, bestätigt sich in dem histologischen Bilde. Die Gefäßanhäufung und die Vorwölbung sind aber nur ein Teil des Charakteristischen in diesem mikroskopischen Bild. Fast ebenso in die Augen fallend ist die Anhäufung von Lymphzellen in der unmittelbaren Nachbarschaft der Gefäße, und zwar entspricht die Stärke der Anhäufung ganz der Größe und Anhäufung der Blutgefäße. Fast durchweg haben diese Zellen einen schmalen Zelleib und kleine Kerne, vereinzelt finden sich größere Zellen.

Meixner erwähnt das gelegentlich bemerkte Auftreten von Leukocyten; ich habe sie nicht gefunden; sicherlich ist ihr Vorkommen selten. Dagegen finden sich vereinzelt große rundliche einkernige Zellen, die man als Lymph- und Plasmazellen anzusehen hat. In diesem Bilde des mit Hämatoxylin-Eosin gefärbten Schnittes tritt das tiefe Blau der Kerne gegenüber dem Rot des Bindegewebes und der Gefäße scharf in den Vordergrund. Die Kerne liegen zwischen den Gefäßen teilweise in solcher

Anzahl, daß das noch vorhandene elastische Bindegewebe von ihnen ganz verdeckt wird; nur am äußersten Rande der Pleura treten die Lymphzellen weniger zahlreich auf. Überall im Bereich der Gefäßanhäufungen und der Zellanhäufung findet sich dunkles, schwarzes Pigment, das in großen Mengen abgelagert ist (Abb. 1).

An senkrecht auf die Pleura gerichteten, mit Hämatoxylin-Eosin gefärbten Reihenschnitten kann man gelegentlich gut verfolgen, wie

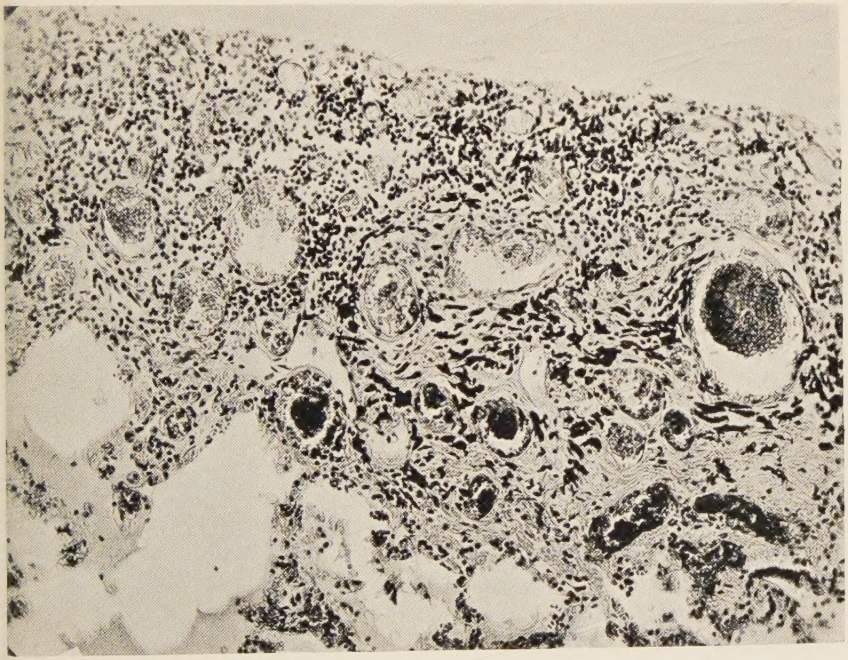

Abb. 1. Pleuragranulom mit deutlicher lymph- und plasmazelliger Durchsetzung, zahlreichen prallgefüllten Gefäßen und starken Rußablagerungen. Hämatoxylin-Eosinfärbung. (Fall 2, 18 Jahre, weiblich.)

diese „Pleuramale" nicht nur sich einfach vorwölben, sondern flächenhaft nach außen treten und dabei nicht mehr in ihrer ganzen Unterlage mit dem übrigen Lungenfell verbunden sind; vielmehr hängen sie nur mit einem kurzen Stück daran; etwa wie der Schaft eines breiten niederen Hutpilzes nimmt sich dieses Gewebsstück aus, das stielartig die Lunge und das Gewebe des „Pleuramales" verbindet, welches sich platt nach den Seiten zu ausgedehnt hat, so daß nun Rundkerben oder Taschen gegenüber der benachbarten Lungenpelura entstanden sind (Abb. 2). Das Ganze bekommt, wie gesagt, das Aussehen und die Form eines Pilzes mit ganz kurzem Stiel und übergroßem, breitkrempigem Hut. Daß dabei mancher mehr seitlich geführte Schnitt den Zusammen-

hang des Pleuramales mit der nachbarlichen Pleura nicht mehr traf, und so das Pleuramal von dem Lungenfell wie losgelöst und unabhängig erscheint, ist leicht verständlich.

Ein auf elastische Anteile gefärbter Schnitt, der senkrecht auf die Pleura geführt wurde, läßt eine gute Beurteilung der elastischen Webung dieser Bildungen zu. Man sieht deutlich, wie das elastische Gewebe an dieser Stelle dünner erscheint, um nach der Mitte zu teilweise fast ganz zu verschwinden; an der Umschlagstelle von dem Stiel zum Hut der Pilzgestalt des Pleuramales fehlt das Bindegewebe für eine kurze Strecke völlig, um nachher wieder sich stärker auszubreiten. Außerhalb

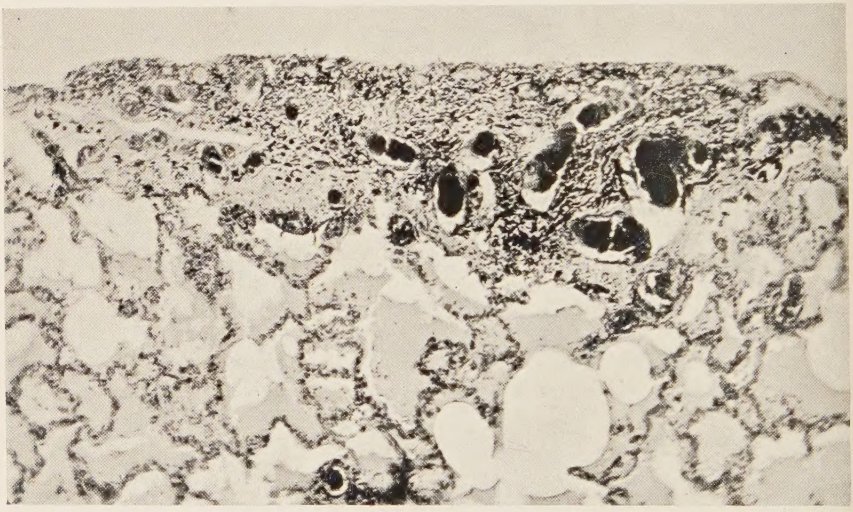

Abb. 2. Pilzförmiges Pleuragranulom mit weiten Gefäßen. Übersichtsbild. Hämatoxylin-Eosinfärbung. (Fall 2, 18 Jahre, weiblich.)

der Grenzen des Pleurafleckchens findet man wieder die gewöhnliche Dicke des elastischen Gewebes (Abb. 3).

Das Gesamtbild der Pleura ist bei den untersuchten Fällen, auch an den Stellen, wo die beschriebenen Veränderungen sich nicht finden, nicht ganz einheitlich. Man sieht oft eine reichliche Versorgung des Lungenfellgewebes mit kleinen Blutgefäßen, wo man makroskopisch noch nichts davon erspähen konnte und wo man mikroskopisch auch nicht von außergewöhnlichen Bildungen sprechen kann. Dementsprechend ist auch die Stärke der dabei immer vorhandenen Lymphzelleneinlagerungen geringer. — An anderen Stellen beetartiger Vorwölbung der Pleuramale sieht man größere Gefäße, die gar keinen Inhalt, auch gar keine Lichtung mehr zeigen.

Nicht alle beobachteten Gefäßmale unterbrechen die gerade Linienführung im Verlaufe der Webung des Lungenfells; wenigstens kann man

eine solche Unterbrechung bei einigen Fällen nicht nachweisen. Immer aber hat man auch an solchen Stellen den Eindruck, als sei eine mehr oder weniger weitgehende Wucherung oder Neubildung von Pleuragewebe vorausgegangen.

Zur näheren Untersuchung der Pigmentablagerungen sowie der braunen Verfärbung an den Pleuraflecken wurden Eisenreaktionen vorgenommen. Es ist sehr wichtig für die Deutung der fraglichen Male,

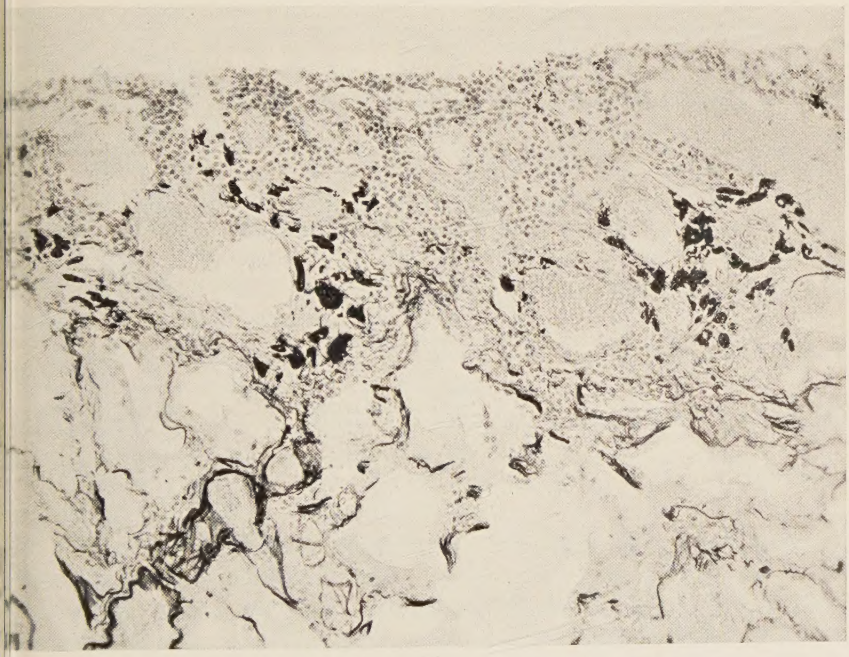

Abb. 3. Stellenweise vorhandene Durchbrechung des elastischen Gewebes der Pleura an der Grundfläche eines Pleuragranuloms. Elasticafärbung. (Fall 4, 59 Jahre, männlich.)

daß in keinem Fall der Nachweis von Hämosiderin gelang. Alle Eisennachweismethoden fielen ergebnislos aus.

Zu bemerken ist noch, daß bei einem Fall mit Carcinommetastasen in der Lunge die Carcinomzellen im Pleurasaum ein den beschriebenen beetartigen Vorwölbungen mit reichlicher Lymphzellenversorgung ganz ähnliches Bild hervorriefen.

Meine Befunde stimmen also mit der kurzen histologischen Beschreibung *Meixners* überein; durch gütige Überlassung zweier Schnittpräparate setzte uns Herr Hofrat Prof. Dr. *Meixner* auch in den Stand, die Vergleichung unmittelbar vorzunehmen und die Übereinstimmung der Veränderungen in seinen und meinen Fällen zu erhärten.

Was läßt sich über die *Entstehung und Bedeutung dieser Pleuragranulome* ermitteln? Zunächst müßte man versuchen, ob ein bestimmter Zusammenhang, eine gewisse Gesetzmäßigkeit zu finden ist, ob Verhältnisse gegebenenfalls zwischen dem Alter, dem Geschlecht, der Erkrankung und den Erscheinungen am Lungenfell bei den Trägern dieser Pleuramale bestehen.

Folgendes Schema mag unter Zugrundelegung von 12 Beobachtungen dabei einen Überblick geben:

Lfd. Nr.	Alter nach Jahren	Geschlecht	Todesursache	Liegen Pleuraverwachsungen vor?	Sind an der Lunge akute Blutstauungen nachweisbar?
1.	40	♂	Bronchopneumonie	nein	ja
2.	18	♀	Diffuse Peritonitis	nein	nein
3.	49	♀	Kardiacarcinom, Cholecystitis	ja	nein
4.	59	♂	Herzverfettung, Bronchopneumonie	ja	nein
5.	28	♂	Pleuritis exsudativa	ja	ja
6.	28	♀	Pyogene Allgemeininfektion	ja	nein
7.	34	♂	Hirnabsceß	nein	nein
8.	52	♀	Peritonitis	nein	nein
9.	34	♂	Bronchopneumonie, Peritonitis	nein	ja
10.	54	♀	Lungenabsceß	nein	nein
11.	17	♀	Pyelonephritis	nein	nein
12.	79	♂	Prostatahypertrophie, Cystitis	nein	ja

Man kann also nicht von einer Einheitlichkeit in Hinsicht auf Stauungserscheinungen von seiten des Blutkreislaufes, auch nicht von übereinstimmenden Pleuraverwachsungen sprechen. Aber gerade die Neigung, einen Zusammenhang dieser Pleuramale mit den sog. Ekchymosen herzustellen, zwingt beim Erklärungsversuch zunächst an Folgen von akuten Stauungsvorgängen in der Lunge zu denken. Es ergibt jedoch die Durchsicht der eben aufgestellten Tabelle, daß zwar bei einem kleineren Teil der Fälle Stauungserscheinungen im Brustraum vorlagen, daß aber die Pleuramale in genau der gleichen Form, Anordnung und Ausbildung bei Leichen beobachtet wurden, die keinerlei Zeichen einer *akuten* Stauung aufwiesen. Also kommt Blutstauung ursächlich nicht in Betracht.

Weiter konnte man überlegen, ob nicht angeborene kleinste Bildungsfehler der Pleura vorliegen möchten, oder ob aus solchen Bildungsfehlern später dann derartige Veränderungen der Oberfläche des Lungenfells mit nachfolgender mesenchymaler Granulationsbildung erwachsen sein könnten. Gegen diese Annahme spricht die Tatsache, daß die Pleuramale vorläufig trotz unseres Suchens bei kleinen Kindern nicht

gefunden wurden; dies hat auch *Meixner* ausdrücklich betont. Der jüngste Pleuramalträger meiner Beobachtung war 17 Jahre alt.

Einen Fingerzeig für die Feststellung der Entstehung solcher Bildungen schien mir ihre eigenartige rostbraunrote Farbe zu bieten. Der Gedanke lag nahe, daß es sich hierbei um ältere Blutungsherde handeln könnte, bei denen es im Verlaufe der Zeit zu einem Zerfall der roten Blutzellen und Umwandlung des Blutfarbstoffs in Hämosiderin gekommen wäre. Aber, wie oben erwähnt, ist die Berliner Blaureaktion und die Prüfung mittels der Turnbullreaktion stets negativ ausgefallen. Unser Befund spricht auch sonst entschieden dagegen, daß es sich etwa um ältere Blutungen im pleuralen Gewebe handeln könnte. Es fehlte ein Niederschlag von Hämatoidin, fehlten Freßzellen, beladen mit gelbbraunen Pigmentkörnchen, wie man sie im Gebiet kleiner älterer Gewebsblutung meist leicht finden kann. Die eigenartige Farbe klärt sich dadurch auf, daß das rote Blut in den Gefäßen zusammen mit dem oben erwähnten schwarzen Pigment, bei dem es sich zweifellos nur um Ruß, also um Kohlenablagerung handelt, makroskopisch zu einer je nach der Stärke der beiden Farben rötlichen bis braunen Mischtönung führte.

Folgende Untersuchungsergebnisse sind der Erklärung der fraglichen Pleuraflecke zugrunde zu legen:

1. Es fehlen die beschriebenen Male des Pleuragewebes im Kindesalter.

2. Es läßt sich kein einheitlicher Zusammenhang mit akuten Stauungserscheinungen im Brustraum finden.

3. Die Prüfungen auf Blutpigment im Bereiche der Male fielen stets negativ aus.

Erwägt man diese Tatsachen, so rückt bei Beurteilung des gesamten makroskopischen und mikroskopischen Bildes folgende Auffassung über die Entstehung der Pleuramale in den Vordergrund:

Durch eine Pneumonie, durch eine Grippe, durch bronchiale Katarrhe oder Bronchitiden, wie sie jeder Mensch gelegentlich erleiden kann, kommt es bisweilen, ja überraschend bei den Erkrankten zu gewaltsamen, sog. „forcierten" Hustenstößen durch die festgeschlossene Glottis. Ist das Lungenfell diesen Erschütterungen und Stößen nicht gewachsen, so kann es zu mikroskopisch kleinen Zerreißungen der Pleura mit geringfügigem Vorfall von Lungengewebe kommen. Das läßt sich vergleichen mit dem Vorfall von Milzgewebe, das im Schrifttum häufig erwähnt und genau beschrieben worden ist. Es handelt sich dort um die oft mikroskopisch kleinen Vorquellungen von Milzgewebe (Milzhernien), deren Entstehung auf Überspannung der Kapsel von innen heraus bei infektiösen Schwellungen der Pulpa und chronischen Stauungshyperämien zurückzuführen ist *(M. B. Schmidt, Lubarsch)*.

Für meine Fälle glaube ich annehmen zu dürfen, daß die Zerreißungen zu einer Zeit entstanden, die nicht notwendigerweise auch durch Blutstauung des Pulmonalgebietes der Pleuramale ausgezeichnet war. Die gefundene Gefäßversorgung entspricht dem Heilungsgeschehen in dem sehr kleinen Wundfeld, welches der Gewebsvorfall darstellte. Zu Blutungen brauchte es bei solchem Pressungsvorfall des Gewebes nicht zu kommen, da das von Atmungsluft gefüllte Gewebe der Nachbarschaft wie ein Tampon zu wirken vermochte. Die mangelnde Blutung erklärt das Versagen jeder Hämosiderinprobe am Gewebsschnitt solcher Pleuramale. Das vorgefallene Gewebe mußte aber doch auch in seinem reibungslosen Stoffwechsel aus den gleichen hämodynamischen Gründen gestört sein. Gewebszerfall im kleinsten Ausmaß konnte schuld sein an der Ausbildung einer Art von resorptiver Zellinfiltration und Gefäßneubildung, d. h. an der Entstehung des Granulomcharakters, der histologisch so sehr in den Vordergrund tritt.

Es kommt also auch im Verlaufe der Heilung des Vorfalls zu einer starken Gefäßneubildung im Pleuragewebe, und es kommt zu einer Lymphzellenauswanderung aus dem subpleuralen Gewebe, welches ja an und für sich reich an lymphatischen Bestandteilen ist; das gelegentlich beobachtete, oben bereits erwähnte Auftreten von Plasmazellen, die bei dem resorptiven Geschehen im Verlauf von Wundheilungsvorgängen immer eine Rolle spielen, ist hier nicht verwunderlich.

Die sehr granulationskräftige Pleura überwindet die Schädigung ihres Zusammenhangs bald; sie wuchert neu über die entstandenen Rißstellen hinweg. Daß bei den geschilderten Rißbildungen in der Pleura nicht größere Vorquellungen von Lungengewebe entstehen, ist wohl in der mikroskopischen Kleinheit der Risse begründet; auch mag dabei der Umstand eine Rolle spielen, daß die Lunge an sich ein recht zähes Stützgerüst besitzt, das nicht leicht einen größeren Vorfall zuläßt. Das ungemein flache pilzförmige Bild der kleinen Granulome im Bereich der Pleuraoberfläche liegt wohl in der Engigkeit des Raumes, bzw. in der innigen nachbarlichen Organberührung innerhalb der Pleurahöhle begründet.

Was die Ausbildung und Rückbildung dieser Veränderungen der Pleura anbelangt, so kann man annehmen, daß Fälle von weniger ausgeprägter Form, Vorwölbung und Granulationsbildung jüngeren Datums sind; die Betrachtung von kleinsten, wohl vor kurzem neu entstandenen Haargefäßen ist dabei von großem Wert. — Zur Frage der Rückbildung ist außer dem bereits Gesagten anzunehmen, daß ein vollkommenes Verschwinden dieser Granulome wohl nicht zu erwarten ist. An Stellen, wo die größeren Gefäße im Pleuragewebe inhalts- und lichtungslos geworden sind, hat man den Eindruck, als wenn dort der ganze Vorgang zu endgültigem Stillstand gekommen wäre. Man könnte mit gewisser Berechtigung in den Spuren eines

wiederholten Auftretens dieser Erscheinungen, die sich nie ganz zurückbilden, Zeichen einer gewissen Alterung der Pleura ersehen, zumal im Verlauf des weiterschreitenden Lebens jeder Mensch öfters solchen Krankheitszufällen ausgesetzt sein dürfte.

Berücksichtigt man die ausgeführten Überlegungen, so ergibt sich, daß diese Granulome die Folgeerscheinungen früherer Gewebsstauchung durch plötzlichen Hustenstoß, d. h. die Folgen von geringer Pleuraverletzung mit allerkleinstem Gewebsvorfall darstellen. Es entstehen so kleine fleckenähnliche Male mit den Zeichen chronischer, resorptiver Entzündung, die man histologisch von Ekchymosen wohl zu trennen vermag. Eine klinische Bedeutung scheint diesen winzigen Granulomen nicht zuzukommen. Für den Gerichtsarzt und den Unfallbegutachter kann aber die Kenntnis dieser Pleuramale bedeutungsvoll sein.

Lebenslauf.

Am 30. Dezember 1906 wurde ich in Hannover als Sohn des Oberlehrers, jetzigen Oberstudiendirektors in Peine, Max Kohlschütter geboren. Von Ostern 1913 bis Ostern 1916 besuchte ich die Vorschule, von Ostern 1916 bis Ostern 1925 die Sexta bis Oberprima des Realgymnasiums in Peine und bestand dort am 9. März 1925 die Reifeprüfung. Vom Sommersemester 1925 bis zum Sommersemester 1927 studierte ich in Göttingen und legte dort im Herbst 1927 die ärztliche Vorprüfung ab. Im Wintersemester 1927/28 studierte ich in München, im Sommersemester 1928 in Wien, um dann für die letzten drei Semester des medizinischen Studiums nach Göttingen zurückzukehren. Am 13. Juni 1930 bestand ich vor der Kommission für die ärztliche Staatsprüfung in Göttingen das medizinische Staatsexamen.